総　説

ホジキンリンパ腫

井　上　　健[1]

[1]大阪市立総合医療センター病理部

Key Words : ホジキンリンパ腫（Hodgkin lymphoma）、病理組織（histopathology）、WHO 分類（WHO classification）

はじめに

悪性リンパ腫瘍の分類は、大きくホジキンリンパ腫と非ホジキンリンパ腫に大別されるが、今回はホジキンリンパ腫について病理組織分類の歴史的変遷、分子病態、病理組織像等を中心に述べることとする。

今から約 170 年前の 1832 年に Thomas Hodgkin が見いだしたリンパ節を系統的に侵す疾患がいわゆるホジキン病の最初の発見である。ホジキン病は、ごく最近まで腫瘍なのか炎症なのかとする議論がなされていたが、近年になり高感度な PCR 法の開発により、B リンパ球の monoclonal な増殖であり、胚中心細胞由来と考えられている [1,2]。2001 年に出版された新 WHO 分類 [3] からはホジキン病という組織型が消失し、ホジキンリンパ腫と命名されている。ホジキンリンパ腫の組織分類は、表 1 に示すように、1947 年の Jackson と Parker による分類が最初のものと考えられるが、その後 1966 年に Rye 分類が提唱され、1990 年代まで国際的に広く用いられてきた。Rye 分類は、予後との相関等の臨床的有用性に優れており、1994 年の REAL 分類や 2001 年の WHO 分類の基盤となっている。

発生頻度と原因

ホジキンリンパ腫の発生頻度は、欧米と本邦では大きく異なっており、欧米では年間人口 100,000 人あたり 3.5～5 人の発生をみているが、本邦では少なくともその 1/3 以下とされている [4]。好発年齢は 15～30 才ぐらいの若年期と 50 才以上の壮年期の 2 峰性のピークを示す。しかしながらホジキンリンパ腫の亜型ごとの発生頻度は 1 峰性を示し、nodular sclerosis は若年者にピークを示し、mixed cellularity は高齢者にピークを示すとされている。

ホジキンリンパ腫の発生原因としては、EB ウイルスの潜伏感染の関与が推測されているが、サザンブロット法による EB ウイルス DNA のモノクローナルなバンドは約 20%に検出されるのみであり [5]、in situ hybridization 法においても、40～50%程度の検出率である [6]。確かに EB ウイルスはホジキンリンパ腫の発生に何らかの関与があるものと思われるが、どのような機序で感染細胞が発癌に至るのか、またホジキンリンパ腫では、さまざまなサイトカインの産生に関与する転写因子である NFκB の恒常的活性化が認められており [7]、さまざまな炎症性背景とサイトカインネットワークの活性化との関わりが示唆されているが、NFκB と発癌との関係についてはいまだ十分には明らかにされていない。

表 1　ホジキンリンパ腫分類の変遷

Jackson and Parker （1947）
Paragranuloma（側肉芽腫）
Granuloma（肉芽腫）
Sarcoma（肉腫）
Lukes and Butler（1966）
Lymphocyte predominance（リンパ球優位型）
Nodular
Diffuse
Nodular sclerosis（結節硬化型）
Mixed cellularity（混合細胞型）
Lymphocyte depletion（リンパ球減少型）
Diffuse fibrosis
Reticular
Rye classification（1966）
Lymphocyte predominance
Nodular sclerosis
Mixed cellularity
Lymphocyte depletion
REAL（1994）
Lymphocyte predominance, nodular
Classic
Lymphocyte-rich
Nodular sclerosis
Mixed cellularity
Lymphocyte depletion
WHO classification（2001）
Nodular lymphocyte predominant Hodgkin lymphoma
Classical Hodgkin lymphoma
Lymphocyte-rich
Nodular sclerosis
Mixed cellularity
Lymphocyte-depleted

病理組織分類

ホジキンリンパ腫では、さまざまな炎症性背景に数少ない Hodgkin 細胞、Reed-Sternberg 細胞（RS 細胞）と呼ばれる特異細胞が散見される像が基本であるが、以下に示す亜型により若干の相違がある。WHO 分類ではホジキンリンパ腫を典型的な Hodgkin 細胞、RS 細胞が出現する classical Hodgkin lymphoma（CHL）と腫瘍細胞が popcorn 細胞あるいは L&H（lymphocytic & histiocytic）細胞と呼ばれる細胞の出現する nodular lymphocyte predominant Hodgkin lymphoma（NLPHL）に大別される。

1　CHL

診断的価値の高い RS 細胞は、大型の明瞭な核小体を有し、核小体周囲に明庭（halo）を伴う巨細胞で、対称性 2 核（鏡面像 mirror image）や多核を示す（図 1）。RS 細胞の類縁細胞としては単一核の Hodgkin 細胞、結節硬化型に認められる lacunar cell、細胞質が萎縮し核濃縮を示すミイラ化細胞（mummified cell）（図 2）などが挙げられるが、RS 細胞を含めて、通常 CD30、CD15 が陽性で、CD138 陽性、Bcl-6 陰性のことが多い。免疫グロブリン遺伝子の転写因子である Oct.2、BOB.1 の双方あるいはどちらか陰性である。背景の非腫瘍性細胞は CD4 陽性の T 細胞が主体をなし、その他好酸球、免疫芽球、形質細胞、好中球などが認められる。

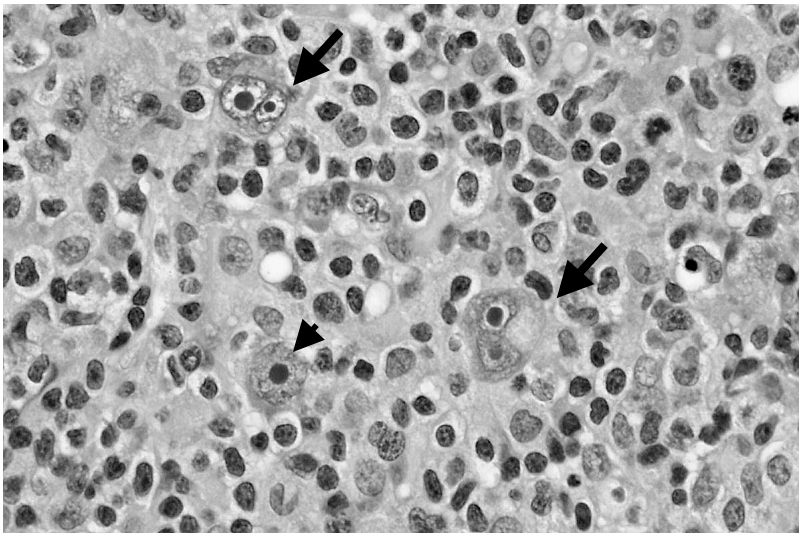

図 1　鏡面像を示す RS 細胞（矢印）と単核のホジキン細胞（矢頭）

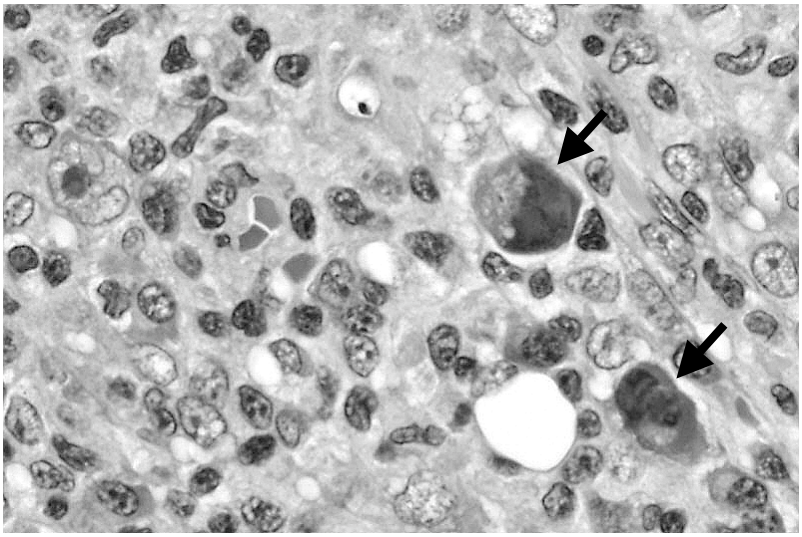

図 2　核濃縮したミイラ化細胞（mummified cell）（矢印）

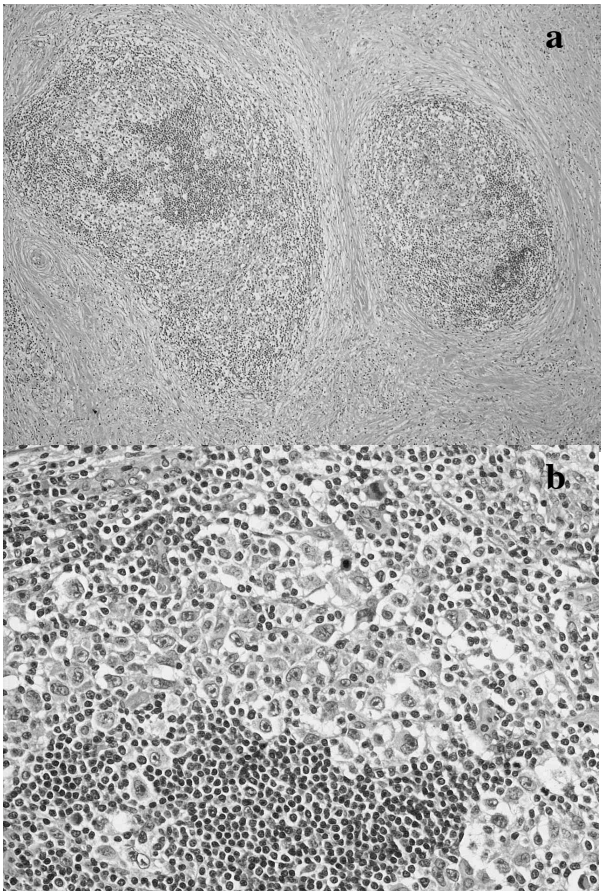

図 3　Nodular sclerosis, syncytial variant
a：密な線維性隔壁により分割され、結節状の構造を示す。b：lacunar cell がシート状に多数出現

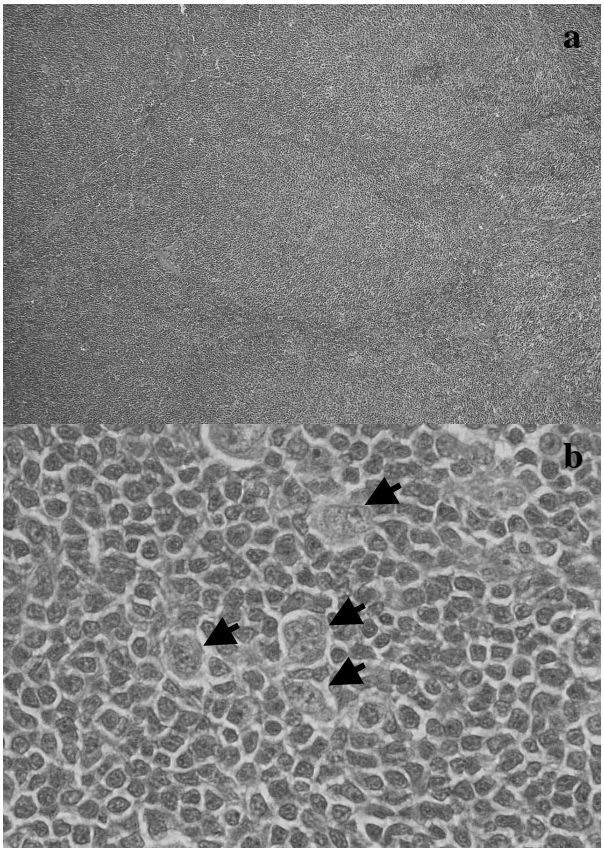

図 4　Nodular lymphocyte predominant Hodgkin lymphoma
a：境界不鮮明な結節性病変。b：多分葉核を有する L&H 細胞の増生（矢印）

1）結節硬化型 nodular sclerosis（NS）

線維性に肥厚した被膜から連続する密な線維性隔壁によりリンパ節が分割される特徴的な所見を呈する。典型的な RS 細胞に比べて核小体が小型で、分葉する核と淡明な細胞質を有する細胞が腫瘍細胞であるが、ホルマリン固定による artifact で、細胞質が収縮し、人工的な小空隙（lacuna）を生じた結果このような形態を示すため lacunar cell と呼称される。線維性隔壁構造に乏しく、lacunar cell が多数観察される cellular phase と線維化の強い fibrotic phase に分けられ、cellular phase の中で、lacunar cell がシート状に多数出現するものを特に syncytial variant と呼ばれていたが（図 3）、WHO 分類では、記載されていない。臨床的には若年女性に多く、縦隔に好発することが知られており、臨床病期Ⅱのことが多い。予後は比較的良好である。

2）混合細胞型 mixed cellularity（MC）

リンパ球、好酸球、形質細胞、組織球、線維芽細胞等のさまざまな炎症細胞を背景として、典型的な RS 細胞が出現する。リンパ節病変が一般的であり、縦隔発生は少ない。しばしば線維化をきたすことがあるが、結節状の構造は示さず、lacunar cell の出現は稀とされている。この MC と NS を合わせるとすべてのホジキンリンパ腫の 80%を占める。

3）リンパ球豊富型 lymphocyte rich（LR）

1994 年の REAL 分類にて提唱された比較的稀な組織型であり、濾胞中心細胞を残しながら、ぼんやりとした結節を形成し、少ないながらも典型的な RS 細胞の出現を認める。この他 lacunar cell や NLPHL でみられる popcorn cell も認めることがある。

4）リンパ球減少型 lymphocyte depleted（LD）

多数の RS 細胞が出現し、背景のリンパ球の減少、線維化等を認める組織型であり、不規則な線維化を示す diffuse fibrosis subtype と多形性に富む RS 細胞が多数増殖する reticular subtype に分けられる。ただし anaplastic large cell lymphoma の疾患概念の確立とともに LD と診断される症例は減少し、現在ではホジキンリンパ腫の 5%以下と考えられている稀な亜型である。

2 NLPHL

前述の L&H 細胞が境界不鮮明な大きな結節状構造を背景に増殖する（図 4）。好酸球、好中球の浸潤や線維化に乏しく、壊死は通常認めない。L&H 細胞は水泡状の多分葉状核を有し、核小体は小型で、通常 B 細胞の形質（CD19、CD20、CD79a 等）を示し、IgH の再構成をみる。CD138、Bcl-6、Oct.2、BOB.1 が陽性となり、RS 細胞と対照的である。また EMA が陽性のことが多い。EB ウイルスは検出されない。背景の小型リンパ球は B 細胞より成り、L&H 細胞周囲には CD57 陽性の T 細胞がロゼット状に配列する。結節辺縁部には類上皮細胞をみることもある。時にリンパ節内に progressive transformation of germinal center（PTGC）の像が共存することがしられている [8]。予後は CHL に比べて良好である。

臨床事項

ホジキンリンパ腫の治療では、臨床病期に応じた治療が行なわれる。通常 Ann Arbor 分類（表 2）に従い、I 期から IV 期まで分類され、第 I、II 期では放射線療法が中心となり、第 III、IV 期では化学療法が主体をなす。化学療法としては、ABVD 療法が標準的治療として定着しているが、再発難治例に対しては幹細胞移植が積極的に行なわれるようになってきている。

表 2　Ann Arbor 病期分類

Stage I	1 つのリンパ節領域（Ⅰ）またはリンパ節以外の単一の臓器または部位（ⅠE）に限局
Stage II	横隔膜の同側で 2 つ以上のリンパ節領域への侵襲（Ⅱ）または横隔膜の同側でリンパ節以外の臓器または部位への限局性侵襲とその所属リンパ節領域への侵襲（ⅡE）
Stage III	横隔膜の両側にわたるリンパ節領域への侵襲（Ⅲ）またはこれにリンパ節以外の臓器または部位への限局性侵襲（ⅢE）か脾への侵襲（ⅢS）か両者の侵襲（ⅢES）を伴う
Stage IV	所属リンパ節病変の有無にかかわらず、リンパ節以外の臓器または部位へのびまん性あるいは播種性侵襲、あるいは横隔膜を越える遠隔のリンパ節病変を伴うリンパ節以外の臓器または部位への限局性侵襲

おわりに

ホジキンリンパ腫が最初に報告されてから今日にいたるまで、いくつかの分類の変遷を経て、RS 細胞の形質や、nodular LP 型の存在などが明らかにされてきた。その結果、CHL と anaplastic large cell lymphoma あるいは NLPHL と T cell rich B cell lymphoma などのように鑑別が問題になる症例も多くなり、さらに分子生物学的知見より、ホジキンリンパ腫の多くの症例は B 細胞性の腫瘍との認識となってきており、ますます非ホジキンリンパ腫との重複を生む結果となっている。しかしながらホジキンリンパ腫は臨床所見や最適な治療法が非ホジキンリンパ腫とは異なっており、厳密に鑑別することが必要である。これらのホジキンリンパ腫が抱える問題点を病理医のみならず臨床医も認識することが、ホジキンリンパ腫の適切な診断と治療の上で重要である。

文献

1) Tamaru J, et al.: Hodgkin's disease with a B-cell phenotype often shows a VDJ rearrangement and somatic mutations in the VH genes. Blood **84**: 708~715, 1994
2) Marafioti T, et al.: Origin of nodular lymphocyte-predominant Hodgkin's disease from, a clonal expansion of highly mutated germinal center B cells. N Engl J Med **337**: 1520~1529, 1997
3) Jaffe ES, et al.: World Health Organization Classification of Tumours, Pathology & Genetics, Tumours of Haematopoietic and Lymphoid Tissues. IARS Press, Lyon, 2001
4) Wakasa H: Hodgkin's disease in Asia, particularly in Japan. NCI Monogr **36**: 15~23, 1973
5) Weiss LM, et al.: Detection of Epstein-Barr viral genomes in Reed-Sternberg cells of Hodgkin's disease. N Engl J Med **320**: 502~506, 1989

6) Weiss LM, et al.: Epstein-Barr virus and Hodgkin's disease: a correlative in situ hybridization and polymerase chain reaction study. Am J Pathol **139**: 1259~1265, 1991
7) Bargou RC, et al.: Constitutive nuclear factor-kappaB-RelA activation is required for proliferation and survival of Hodgkin's disease tumor cells. J Clin Invest **100**: 2961~2969, 1997
8) Poppema S, et al.: Hodgkin's disease with lymphocyte predominance, nodular type (nodular paragranuloma) and progressively transformed germinal centres: a cytohistologic study. Histopathology **3**: 295~308, 1979

受付：2004 年 2 月 24 日
受理：2004 年 2 月 25 日